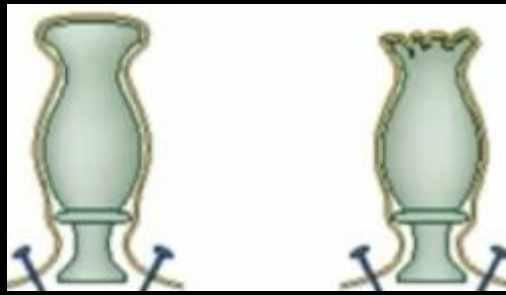
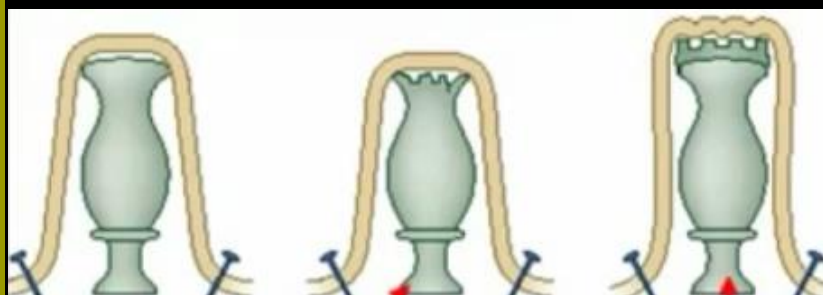
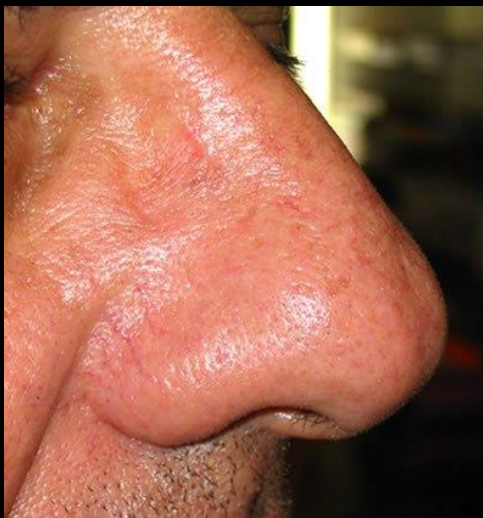



# Anatomia da pirâmide nasal - pele (tecido mole de revestimento)

*Espessura: idade, sexo, localização*  
1: + fina e móvel nos 2/3 superiores  
2: + espessa e aderida no 1/3 inferior



# Músculos

1(a)- *m. nasal (porção transversa)*

1(b)- *m. nasal (porção alar)*

2(a)- *m. prócerus (fascículo medial)*

2(b)- *m. prócerus (fascículo lateral)*

3- *m. nasal anômalo*

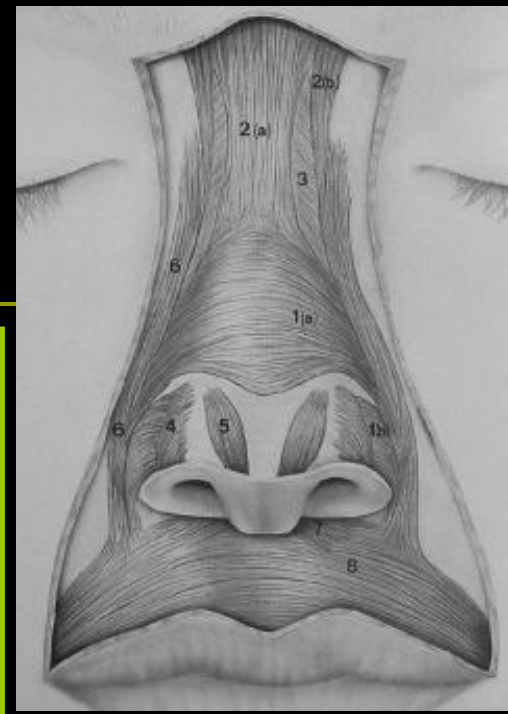4- *m. dilatador anterior da narina*

5- *m. compressor menor da narina*

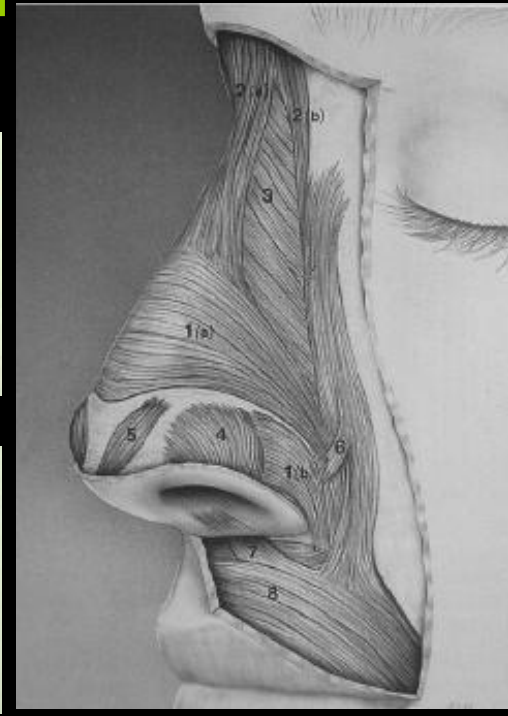
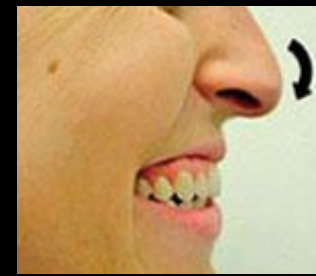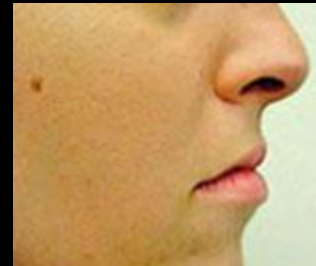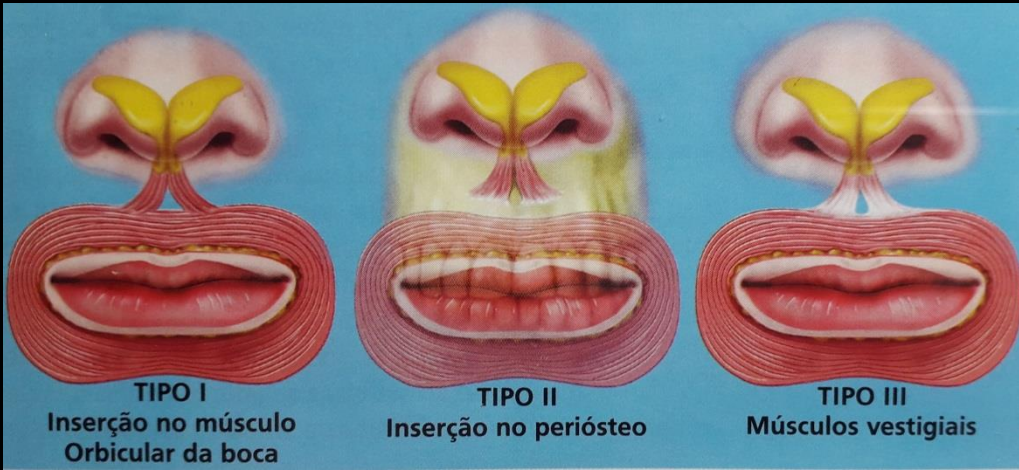6- *m. levantador do lábio superior e da asa do nariz*

7- *m. depressor do septo nasal*

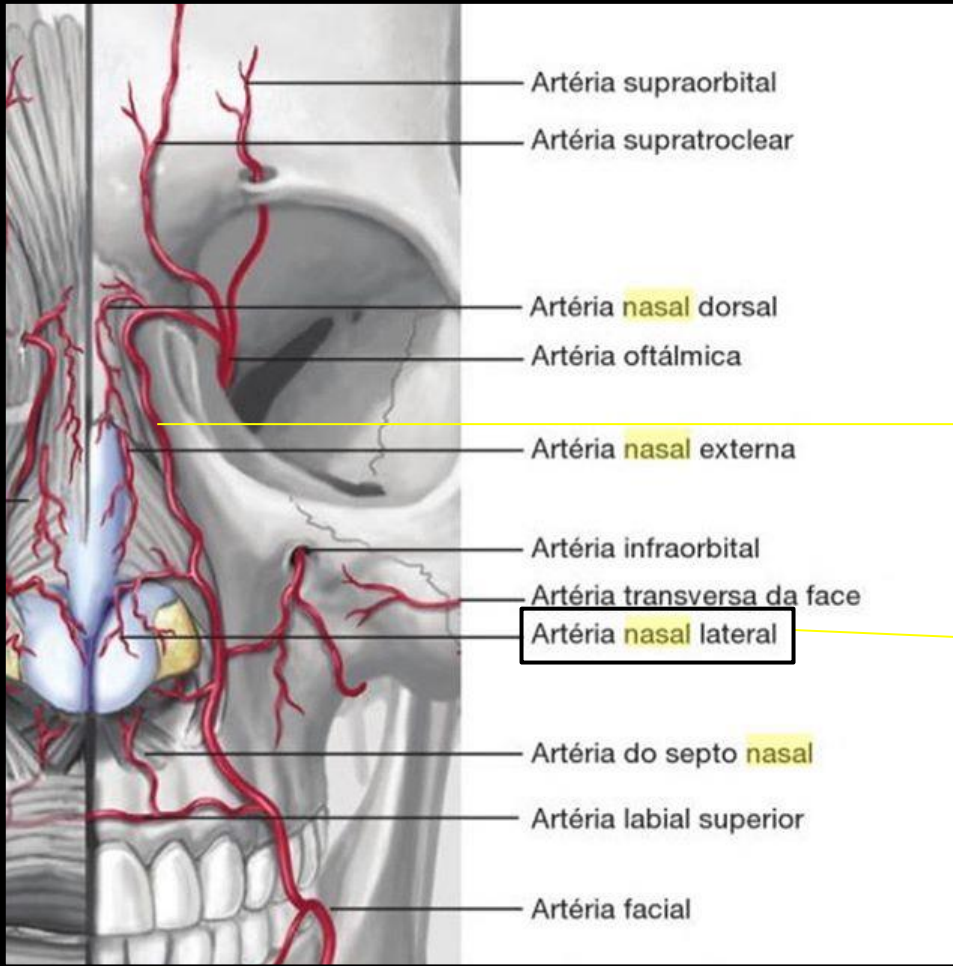
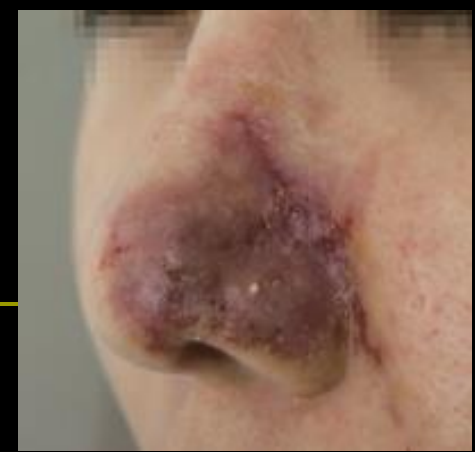
8- *m. orbicular da boca (parte marginal)*



## Músculo Depressor do Septo Nasal

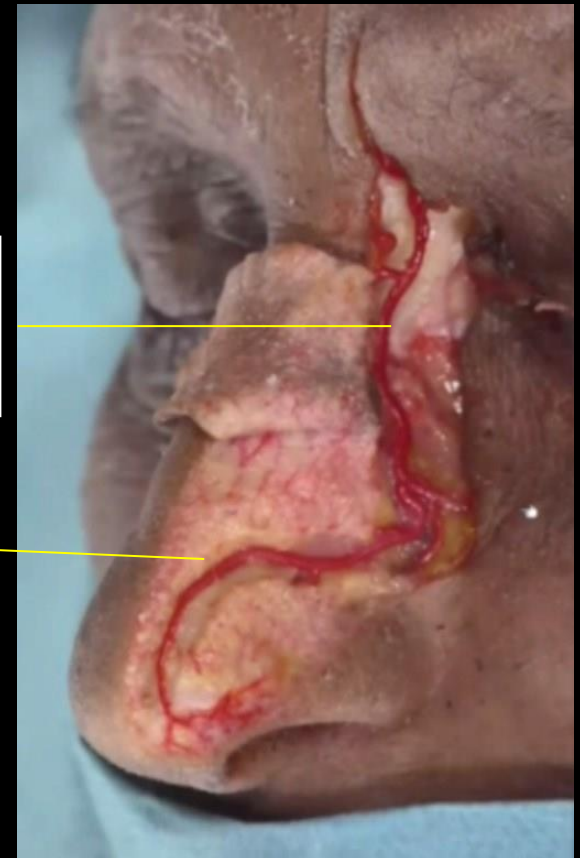

# Irrigação

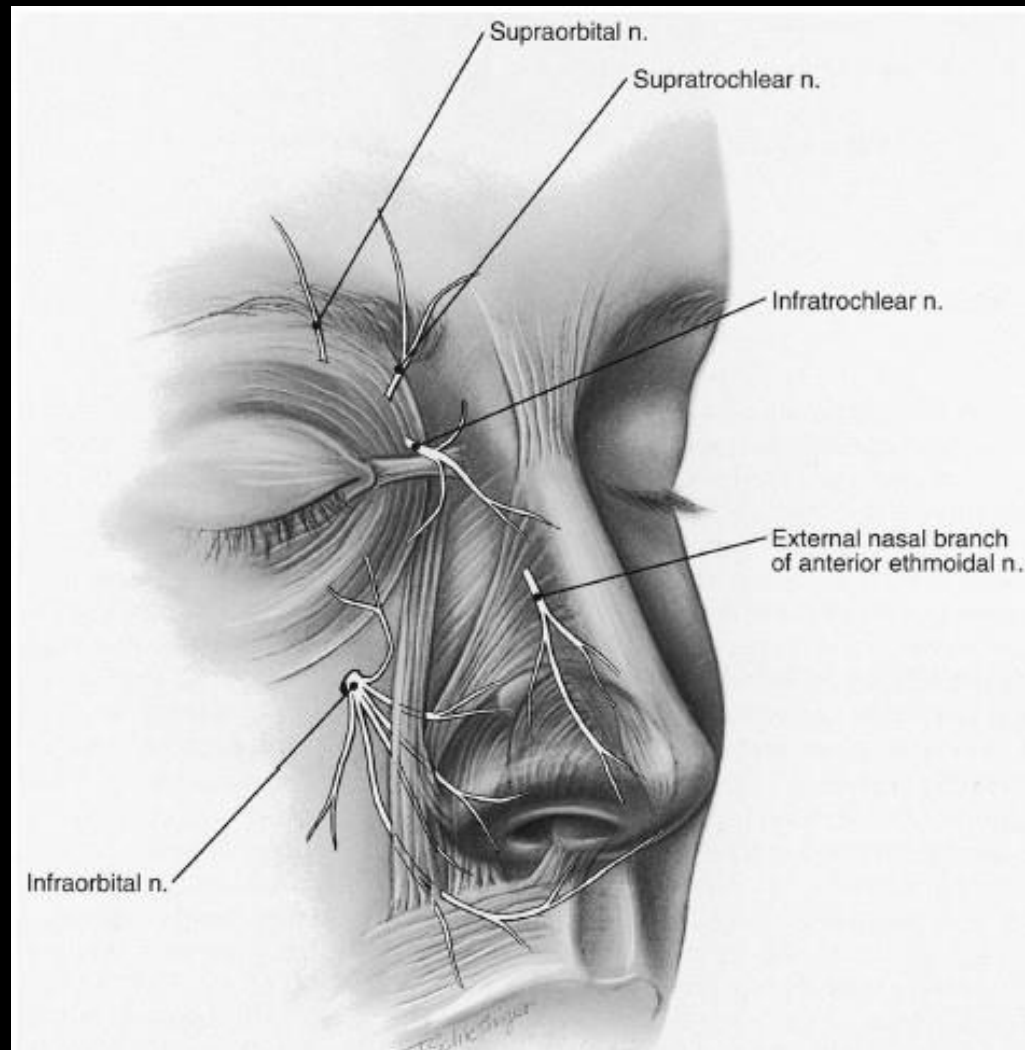


*Sistemas arteriais facial e oftálmica*

*Artéria Angular*



# Inervação sensitiva

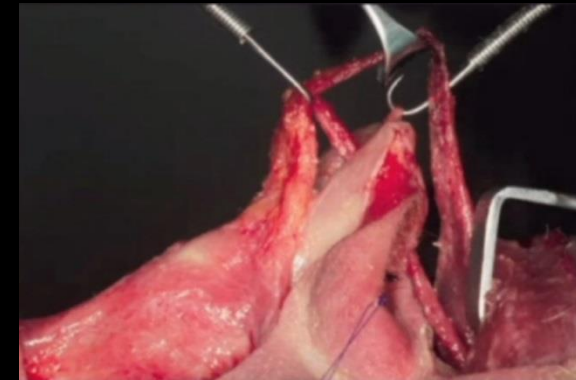


# Tecido mole de revestimento

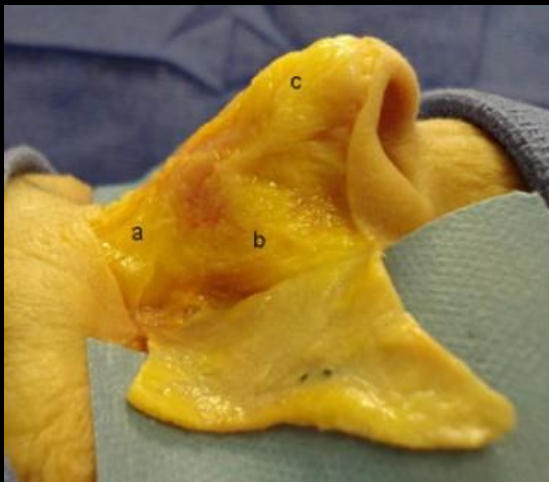
## 5 camadas

- 1- pele
- 2- gordura subcutânea
- 3- *Sistema Músculo-Aponeurótico Superficial*
- 4- gordura subsmas
- 5- pericôndrio/perióstio

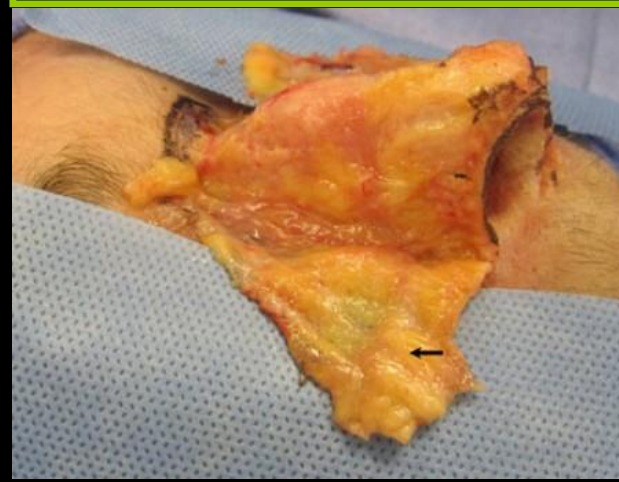## *Ligamento de Pitanguy*



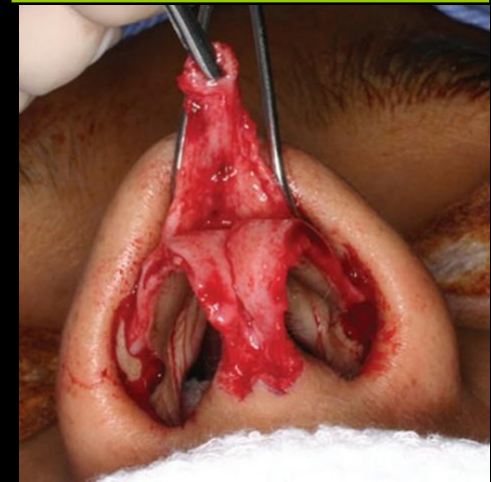## *Gordura subcutânea*



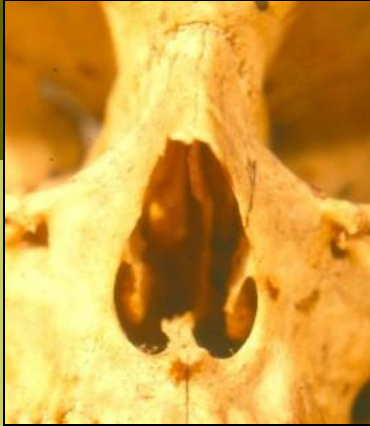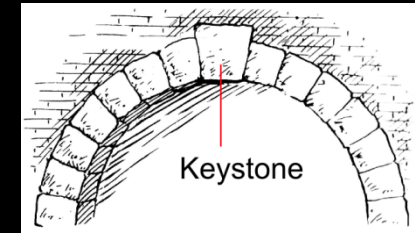
## *SMAS e gordura subsmas*



## *Dissecção cirúrgica*



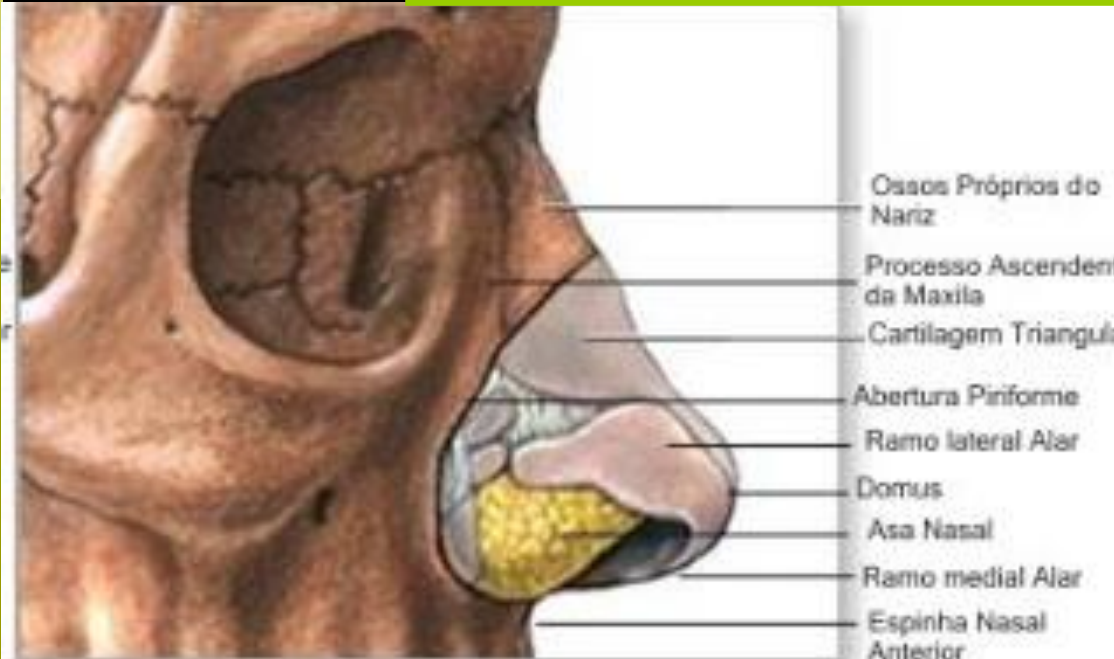
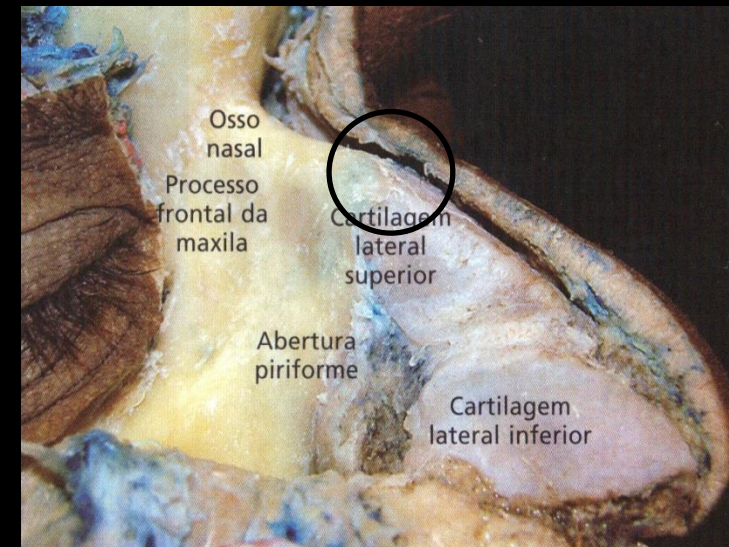
# Esqueleto osteocartilaginoso (pirâmide nasal)



**Pirâmide Óssea**  
(válvula nasal óssea)

- osso nasal
- apófise nasal do maxilar (processo ascendente da maxila)

## Área de Keystone



**Pirâmide Cartilaginosa**

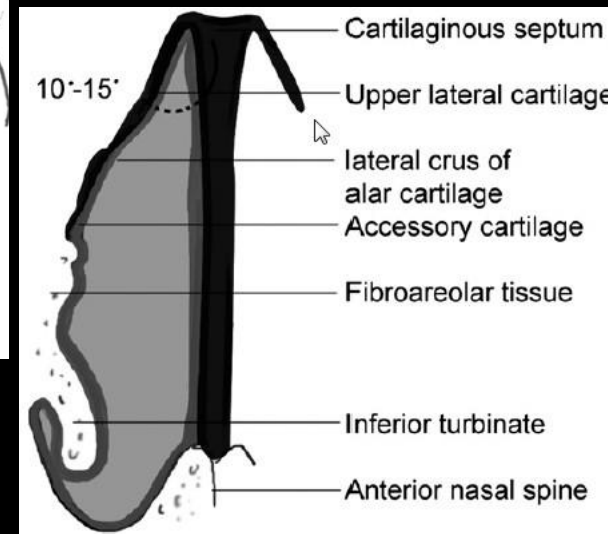
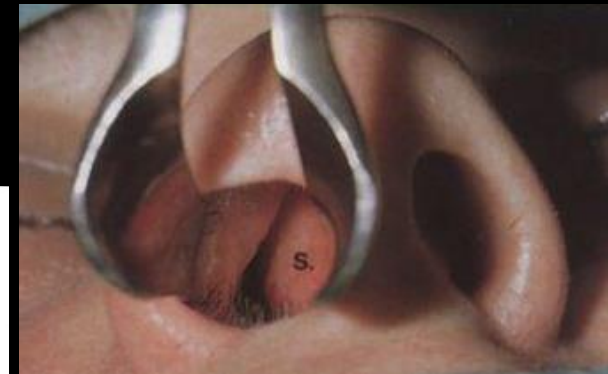
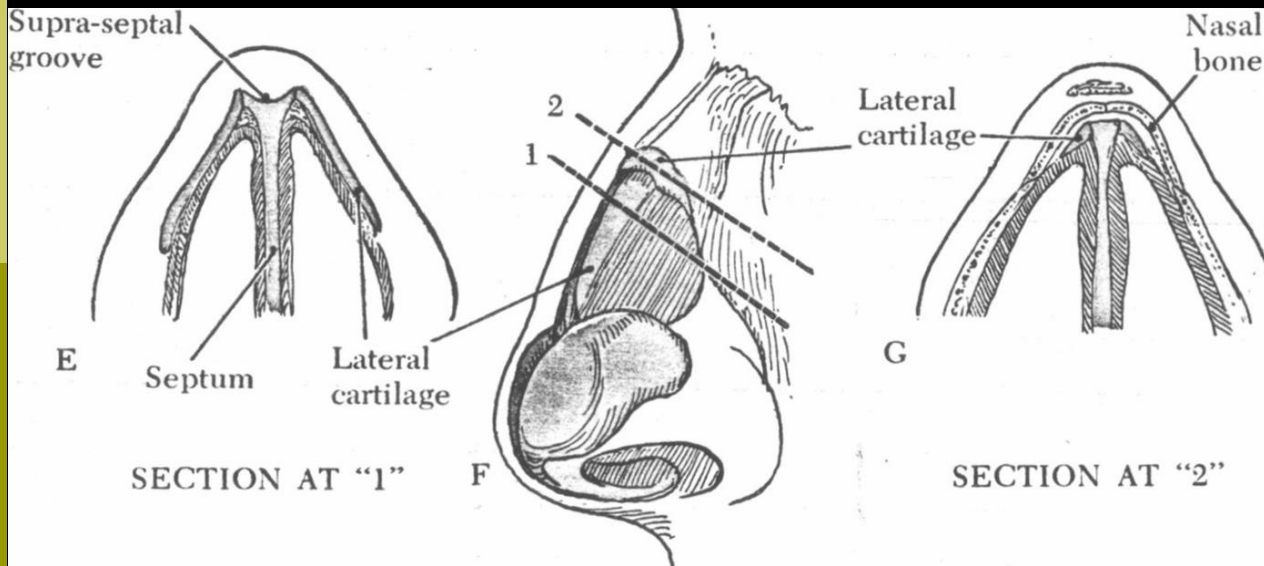
- cartilagem alar superior
- cartilagem alar inferior
- cartilagens sesamóides

# Cartilagem alar superior (triangular)

## Relações com:

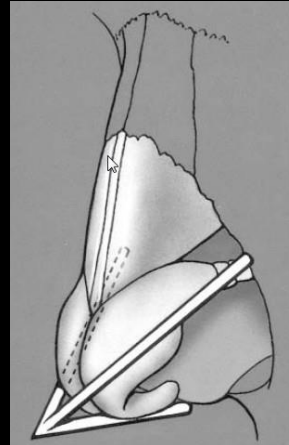
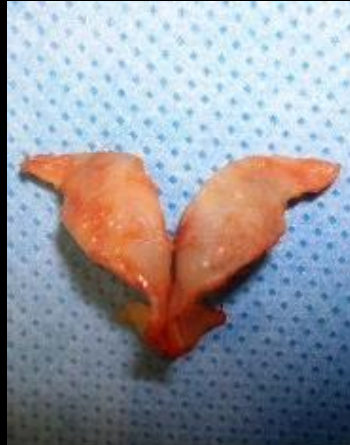- 1 - cartilagem septal
- 2 - osso nasal (6-8mm)

## Válvula cartilaginosa interna (superior) (área valvar interna)

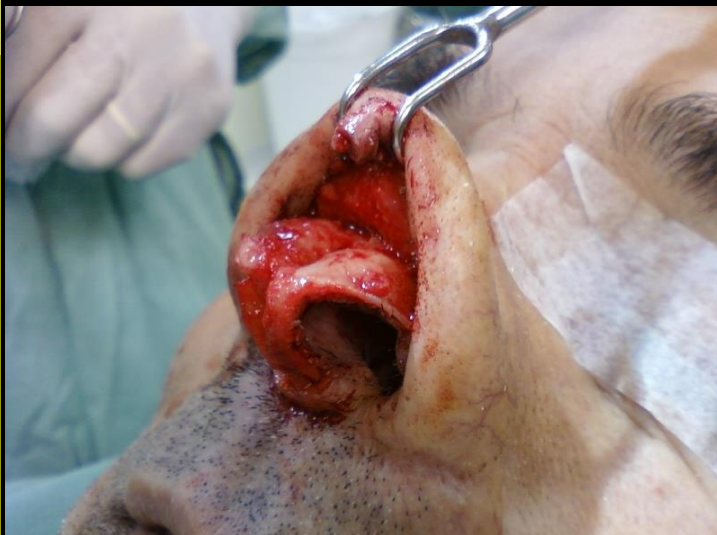

# Cartilagem alar inferior

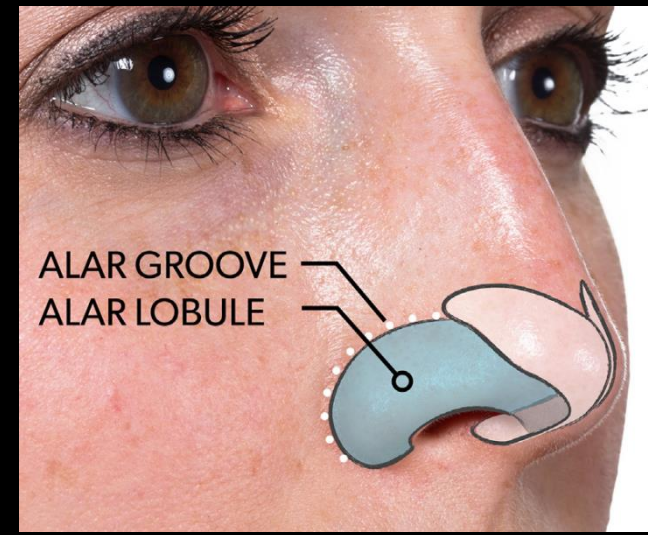
- cruz medial
- cruz intermédia
- domus
- cruz lateral
- válvula externa
- teoria do tripé



*Espessura !*



*Válvula cartilaginosa externa (inferior) (área valvar externa)*



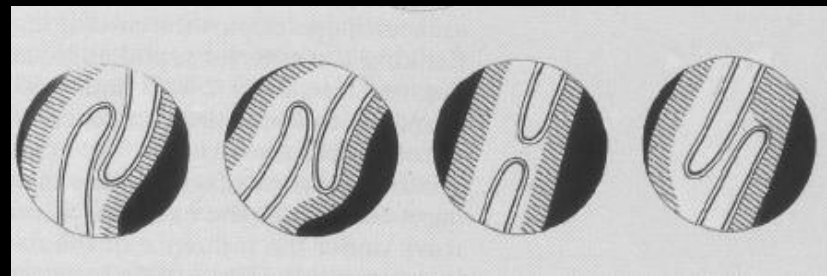
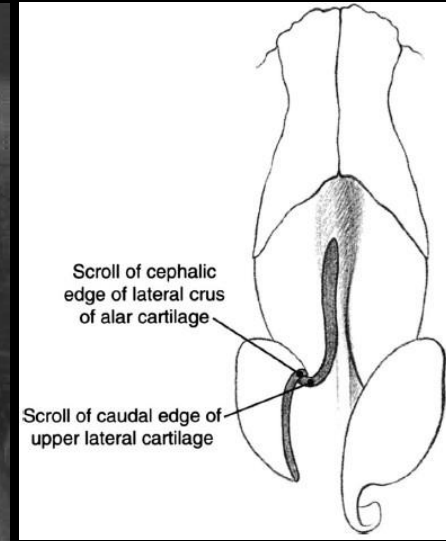
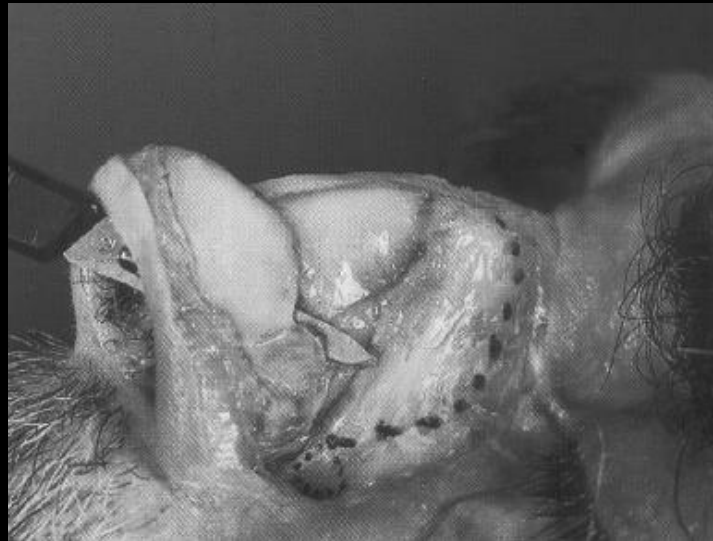
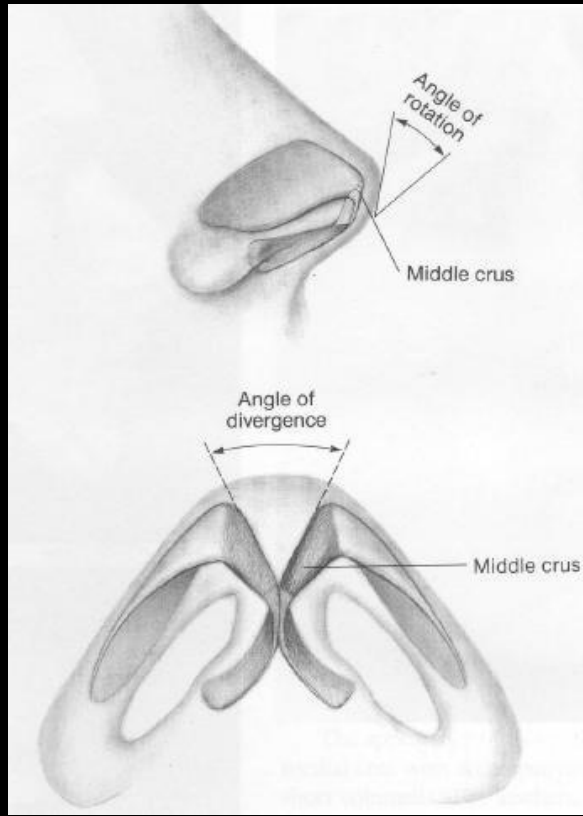


# Cartilagem alar inferior - relação alar superior/inferior

**Ângulo de Rotação:** junção entre a columela e o lóbulo da ponta:  $50\sim 60^\circ$

**Ângulo de divergência:**  $50\sim 60^\circ$

**Área do "scroll" = Área intercartilaginosa**



52%

20%

17%

11%

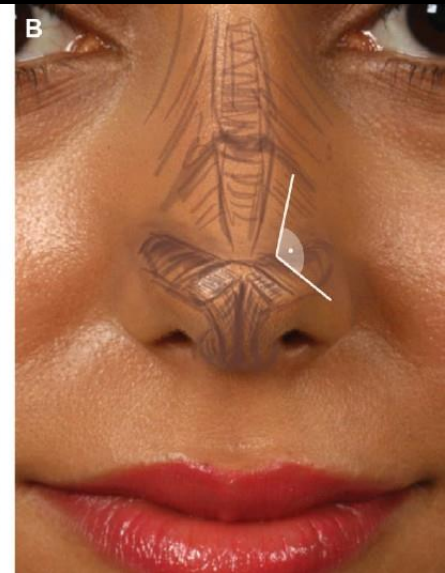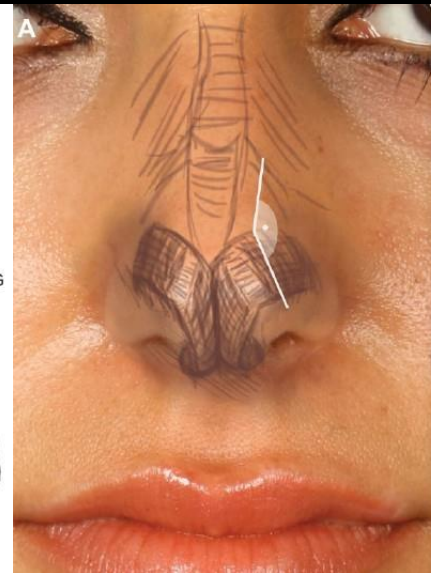
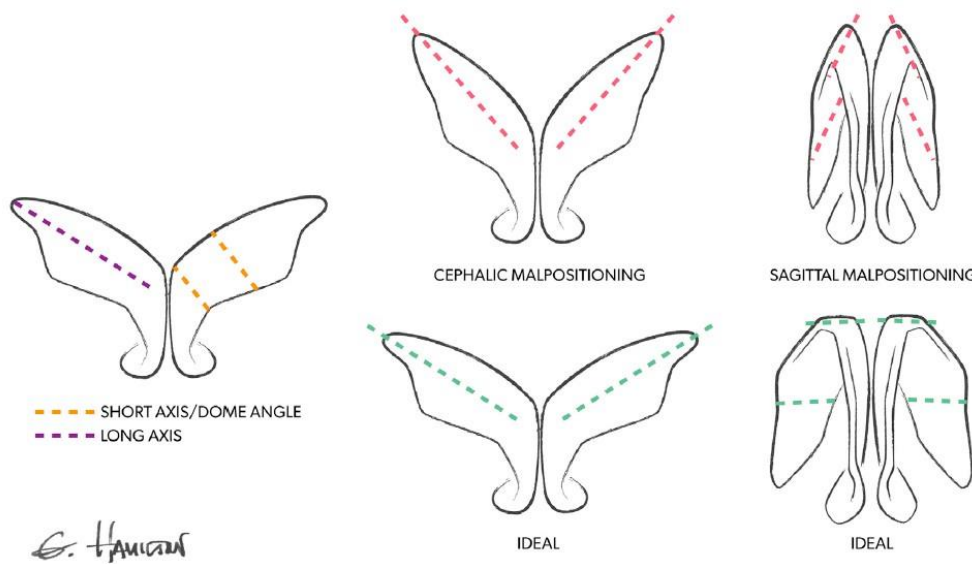


# Cartilagem alar inferior

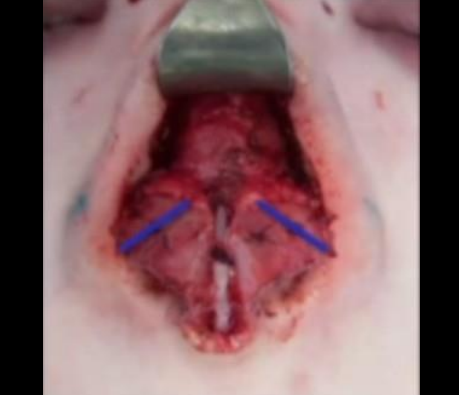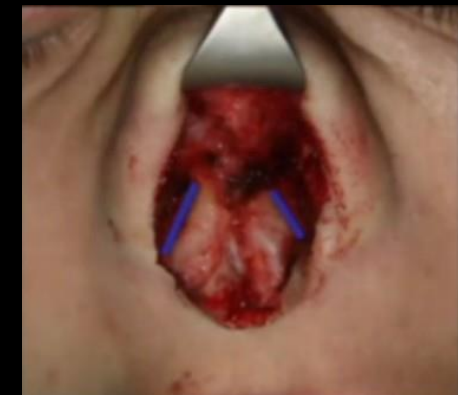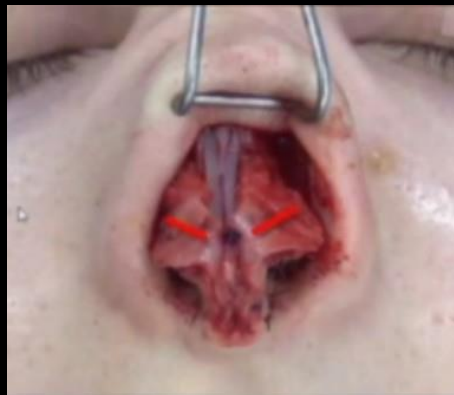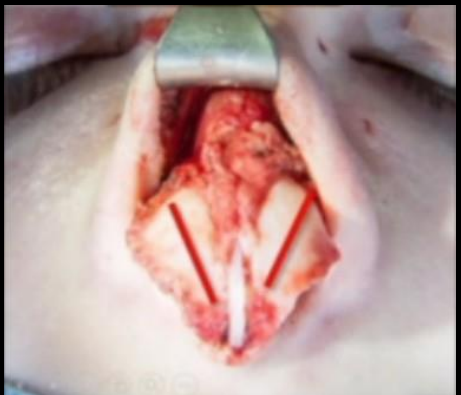- tamanho e posição da cruz lateral
- relação alar superior/inferior

*Posição adequada da Cruz lateral :*  
*eixo longo* apontando para o canto externo do olho - 18 a 29 mm  
*eixo curto e domus* quase no plano horizontal - 08 a 14 mm,

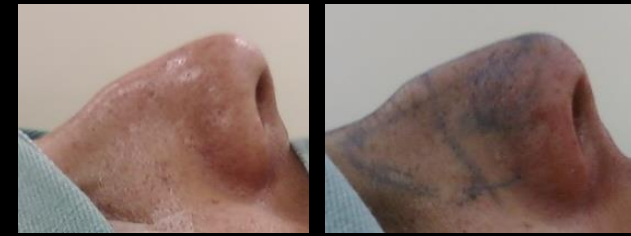*Cruz lateral :* ângulo com a lateral superior +/- 100°



# Anatomia da pirâmide nasal - posição adequada da cruz lateral

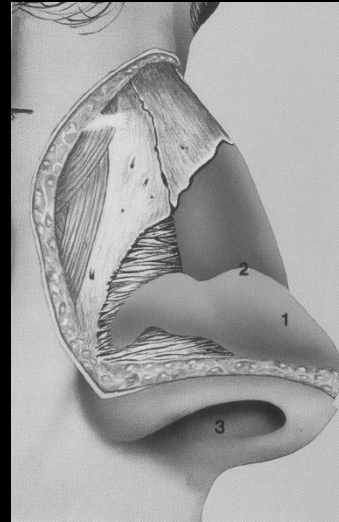


# Mecanismos de suporte da ponta



## *Maiores*

- 1- Tamanho, forma e flexibilidade das crura medial e lateral
- 2- União das crura mediais na porção inferior com a borda caudal da cartilagem quadrangular
- 3- União das cartilagens laterais inferiores (borda cefálica) com as cartilagens laterais superiores (borda caudal)



## *Menores*

- 1- Ligamentos interdomiais
- 2- Septo cartilaginoso (porção caudal)
- 3- Complexo ligamentar e cartilaginoso (sesamóide) na região entre as crura laterais e a abertura piriforme
- 4- União das cartilagens alares com a pele e subcutâneo
- 5- Espinha nasal
- 6- Septo membranoso

